- Copyright - Il Pensiero Scientifico Editore downloaded by IP 3.141.8.247 Sat, 27 Apr 2024, 08:12:48

Immagini in medicina cardiovascolare

Evoluzione favorevole di un'anomala causa di versamento pericardico durante ventricolografia sinistra

Fauzia Vendrametto, Rainer Oberrhollenzer*, Alessandro Mautone*, Renato Di Gaetano*, Walter Pitscheider*

*U.O. di Cardiologia, A.O. S. Maria degli Angeli, Pordenone, *Divisione di Cardiologia, Azienda Sanitaria, Bolzano*

(Ital Heart J Suppl 2005; 6 (5): 306-307)

© 2005 CEPI Srl

Ricevuto il 23 febbraio 2005; accettato l'11 marzo 2005.

Per la corrispondenza:

Dr.ssa Fauzia Vendrametto

U.O. di Cardiologia
A.O. S. Maria degli Angeli
Via Montereale, 24
33170 Pordenone
E-mail:
fauzia.v@tiscalinet.it

Un paziente di 69 anni, fumatore, iperteso, dislipidemico, è stato sottoposto a cateterismo cardiaco per valvulopatia aortica e sospetta cardiopatia ischemica. Da alcuni mesi accusava una sintomatologia suggestiva per angina da sforzo. All'ecocardiogramma si era riscontrata una stenosi aortica moderata in presenza di una normale funzione di pompa ventricolare sinistra. Un test ergometrico era risultato positivo per soli criteri clinici a medio carico. Alla coronarografia si è evidenziata una coronaropatia monovasale con stenosi subcritica della coronaria destra al tratto medio. Dopo posizionamento del catetere "pigtail" in ventricolo sinistro si è proceduto all'esecuzione della ventricolografia. Durante l'iniezione del mezzo di contrasto (15 ml/s, per un totale di 35 ml), si è opacizzato un sinusoide situato nella parete diaframmatica del ventricolo, comunicante con una vena del sistema venoso coronarico (Fig. 1). La pressione di iniezione e probabilmente la sede stessa del catetere "pigtail" hanno successivamente provocato la rottura della vena nel pericardio (Fig. 2), con la comparsa di una falda di versamento (Fig. 3) che si è progressivamente esteso a tutti i recessi (Fig. 4).

Il paziente ha accusato un forte dolore all'emitorace sinistro, durato circa 10 min e controllato farmacologicamente. Non ci sono state modificazioni emodinamiche di rilievo, si è osservata solo una temporanea bradicardia sinusale risoltasi spontaneamente. L'ecocardiogramma transtoracico eseguito in urgenza ha confermato la presenza di un versamento pericardico lieve-moderato diffuso.

Figura 1. *Ventricolografia sinistra in proiezione obliqua destra. Durante l'iniezione del mezzo di contrasto tramite un catetere "pigtail", si opacizza un sinusoide comunicante con il sistema venoso coronarico.*

Figura 2. *Rottura della vena nel pericardio.*

- Copyright - Il Pensiero Scientifico Editore downloaded by IP 3.141.8.247 Sat, 27 Apr 2024, 08:12:48

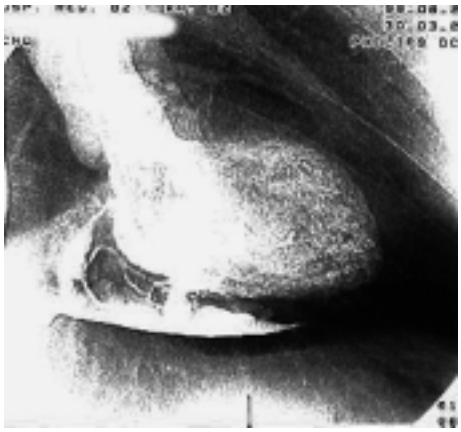

Figura 3. *Comparsa di una falda di versamento pericardico.*

Figura 4. *Versamento pericardico che si espande fino a coinvolgere tutti i recessi.*

Il paziente è stato gestito conservativamente. L'esecuzione di ecocardiogrammi transtoracici seriati ha permesso di dimostrare un completo riassorbimento del versamento pericardico a distanza di qualche mese. Non è stata posta indicazione a intervento di sostituzione valvolare aortica in quanto al cateterismo era stato riscontrato un gradiente transaortico "peak-to-peak" di 20 mmHg compatibile con una stenosi aortica lieve, e nemmeno a procedure di rivascolarizzazione per via percutanea data l'assenza di stenosi critiche all'angiografia. Quest'ultimo dato è stato successivamente supportato da una scintigrafia miocardica con dipiridamolo che non ha evidenziato deficit perfusori.

A distanza di 5 anni dal cateterismo il paziente è vivo ed è asintomatico dal punto di vista cardiologico. È in terapia con un farmaco antiaggregante, un diuretico, un sartanico, una statina e dei farmaci broncodilatatori per una broncopneumopatia cronica ostruttiva sopraggiunta. L'ultimo ecocardiogramma ha evidenziato la presenza di una stenosi aortica moderata (area valvolare aortica 1.3 cm^2) per cui continua a sottoporsi a controlli clinico-ecocardiografici seriati.